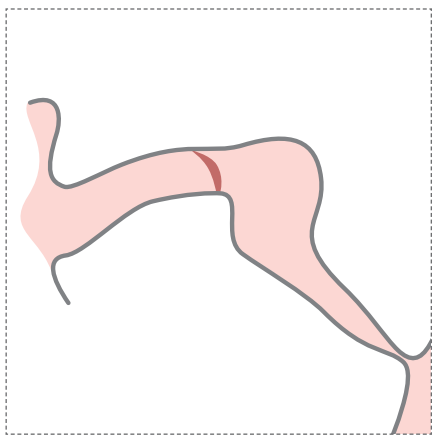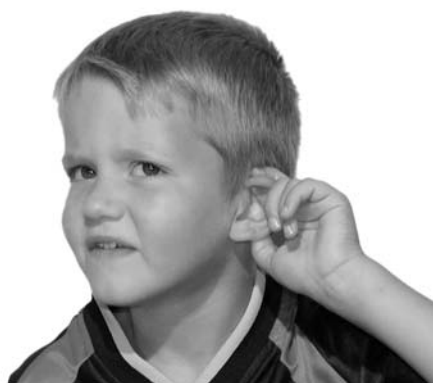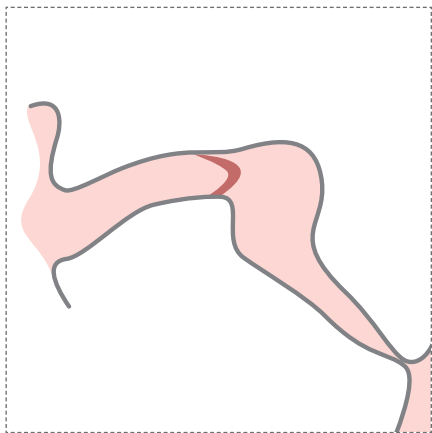
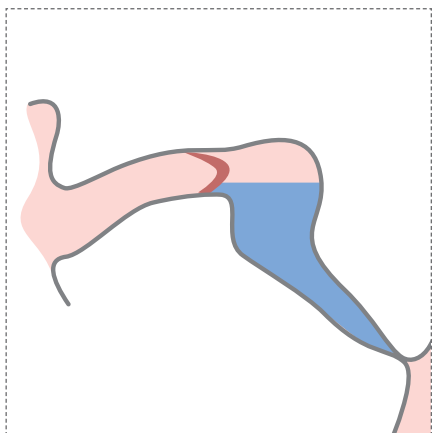


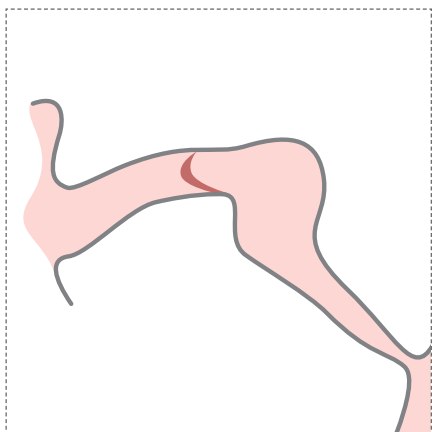
Normaltryck i mellanörat.



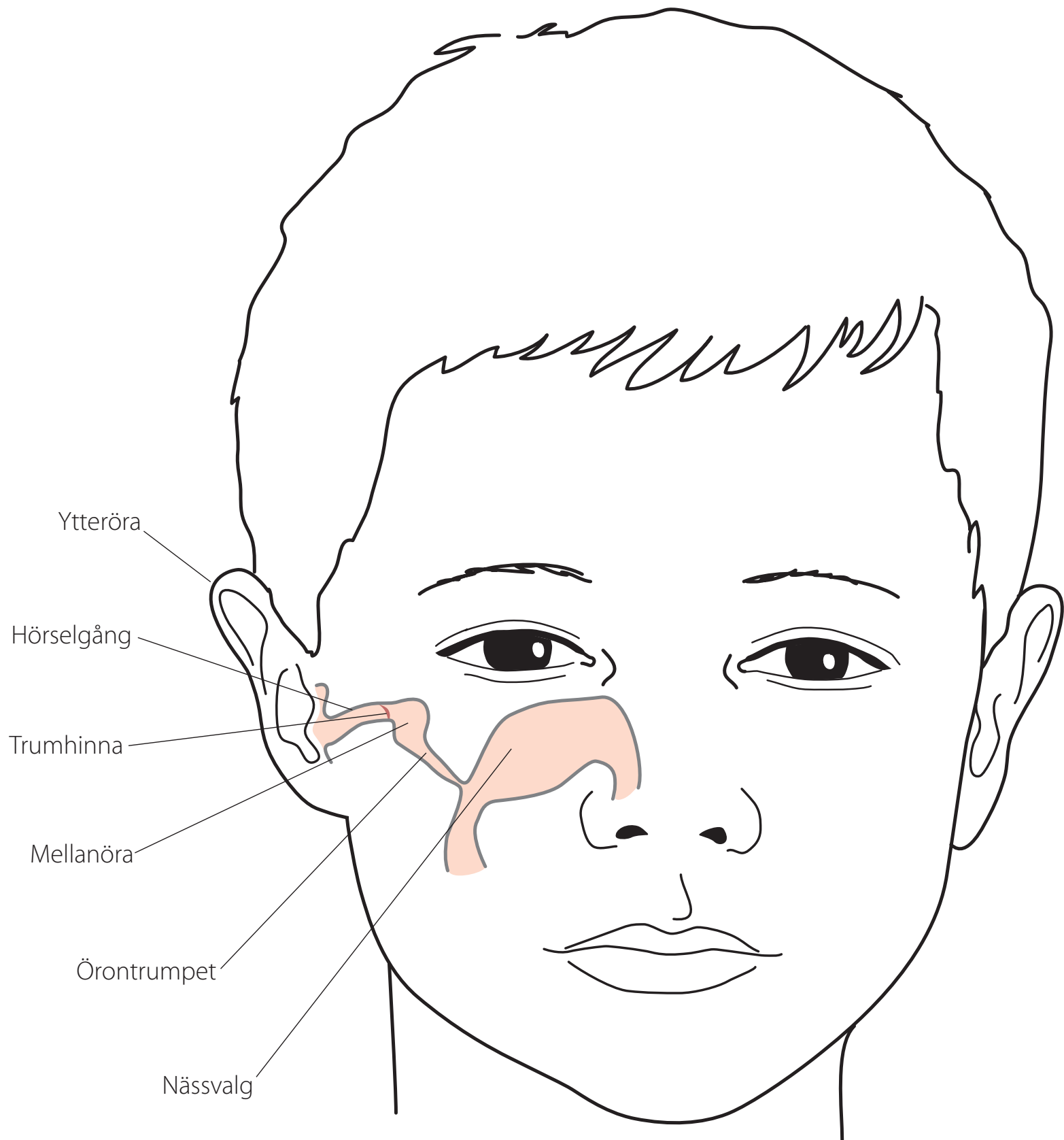
Dysfunktion i örontrumpeten med undertryck i mellanörat. Trumhinnan buktar inåt och hörseln är nästan normal.



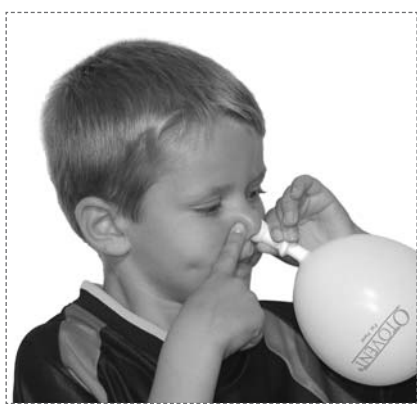Undertryck och vätska i mellanörat. Trumhinnan är indragen och hörseln är nedsatt.



När Otoventballongen blåses upp genereras ett övertryck som fortplantar sig via nässvalget och örontrumpeten till mellanörat och utjämnar undertrycket i mellanörat.



## Otovent-metoden



**Steg 1.** Montera nässtycket på ballongen.

**Steg 2.** Håll nässtyckets runda del tätt mot höger näsborre med höger hand. Kläm ihop den vänstra näsborren med vänster pekfinger.

**Steg 3.** Andas in djupt, stäng munnen och blås upp ballongen till en grapefrukts storlek.

**Steg 4.** Upprepa samma procedur via vänster näsborre.

**OBS!** Max 20 uppblåsningar per ballong.

**Behandlingen fungerar om du eller barnet upplever tryckökning och/eller ett "klick" i örat. Om du eller barnet inte upplever någon förändring gör följande:**

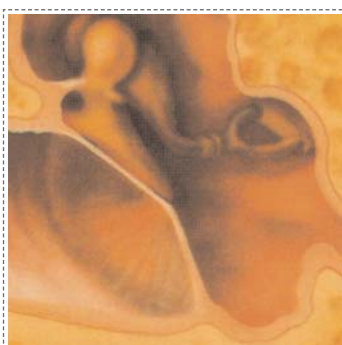Upprepa **steg 2.** Luta därefter huvudet något framåt och vrid huvudet åt höger.

Upprepa därefter **steg 3.**

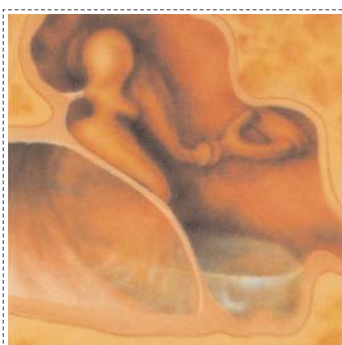När ballongen är uppblåst, försök att svälja. Observera att nässtycket fortsatt skall hållas tätt mot höger näsborre, vänster näsborre ihopklämd med vänster pekfinger samt munnen stängd.

Upprepa samma procedur via vänster näsborre med huvudet åt vänster.

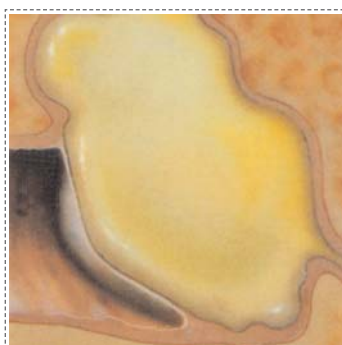
## Stadier av Otitis Media



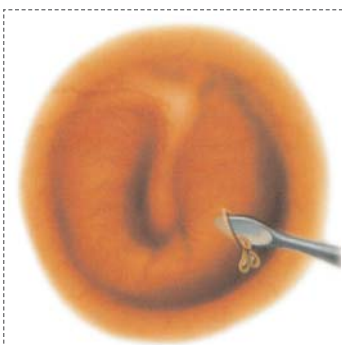
Normal



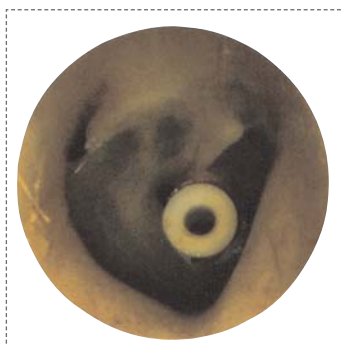O.M. with effusion



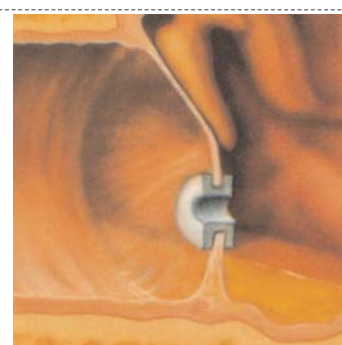
Acute O.M.



Myringotomy



Ventilation tube



Perforation